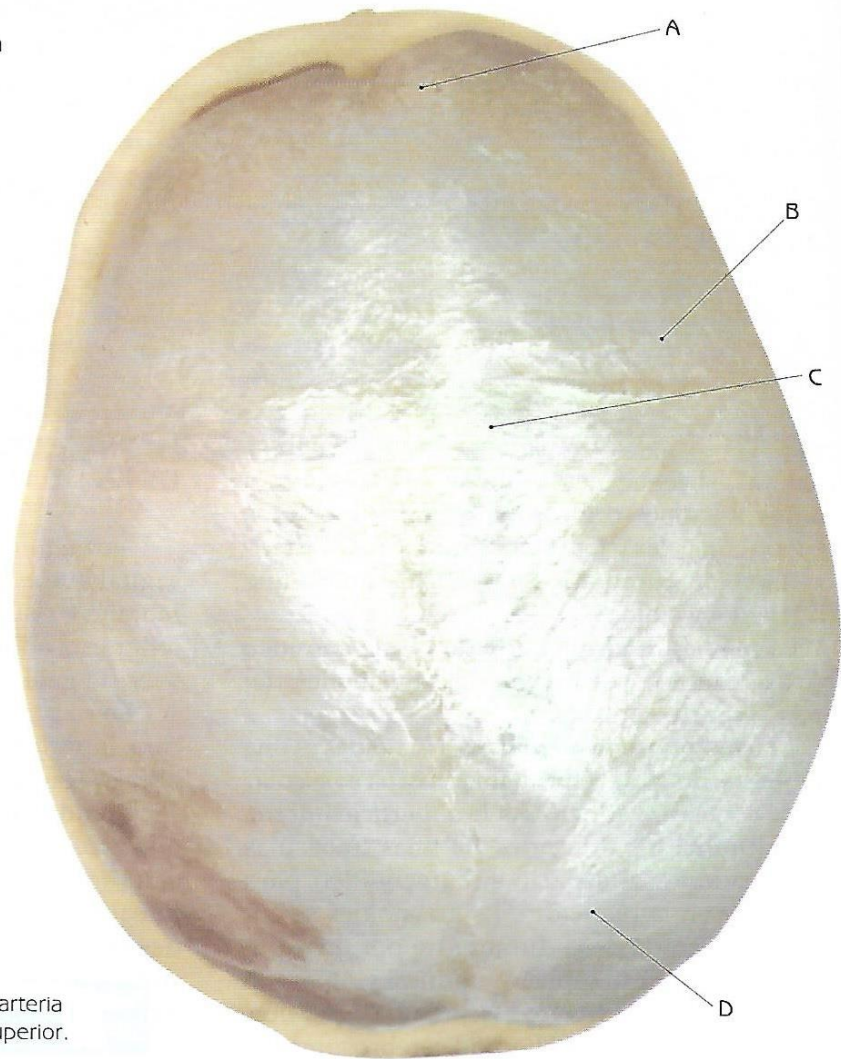


- A. Lóbulo frontal
- B. Arteria meníngnea media
- C. Lóbulo parietal
- D. Lóbulo occipital



Duramadre y arteria meníngnea media, vista superior.

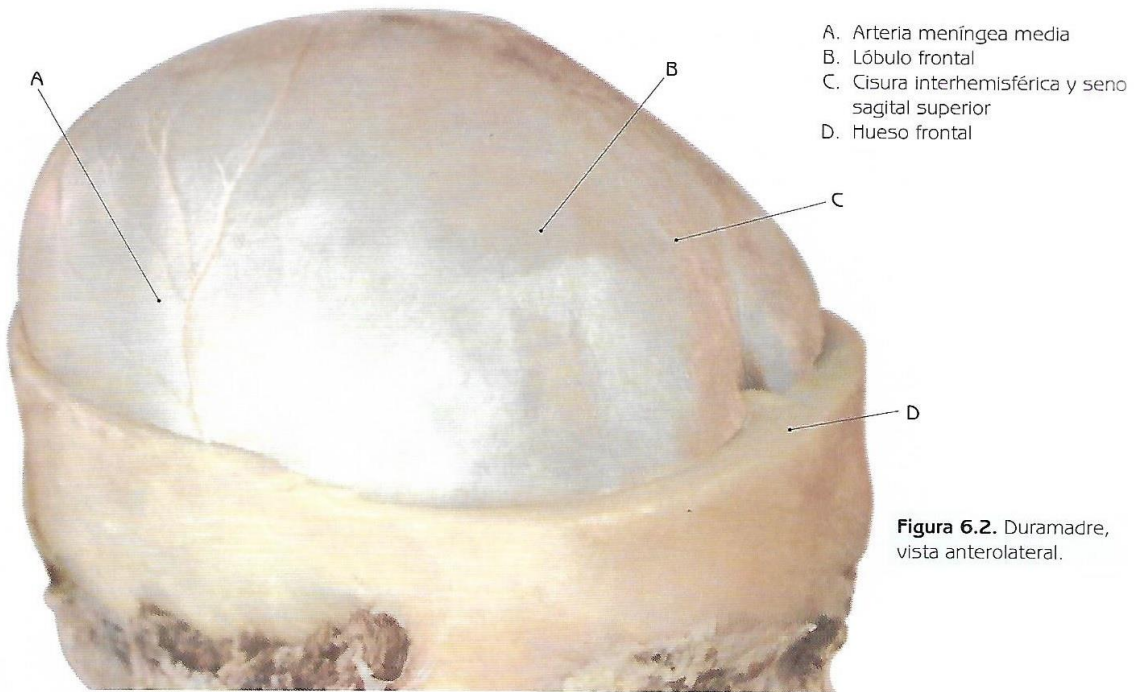


Figura 6.2. Duramadre, vista anterolateral.

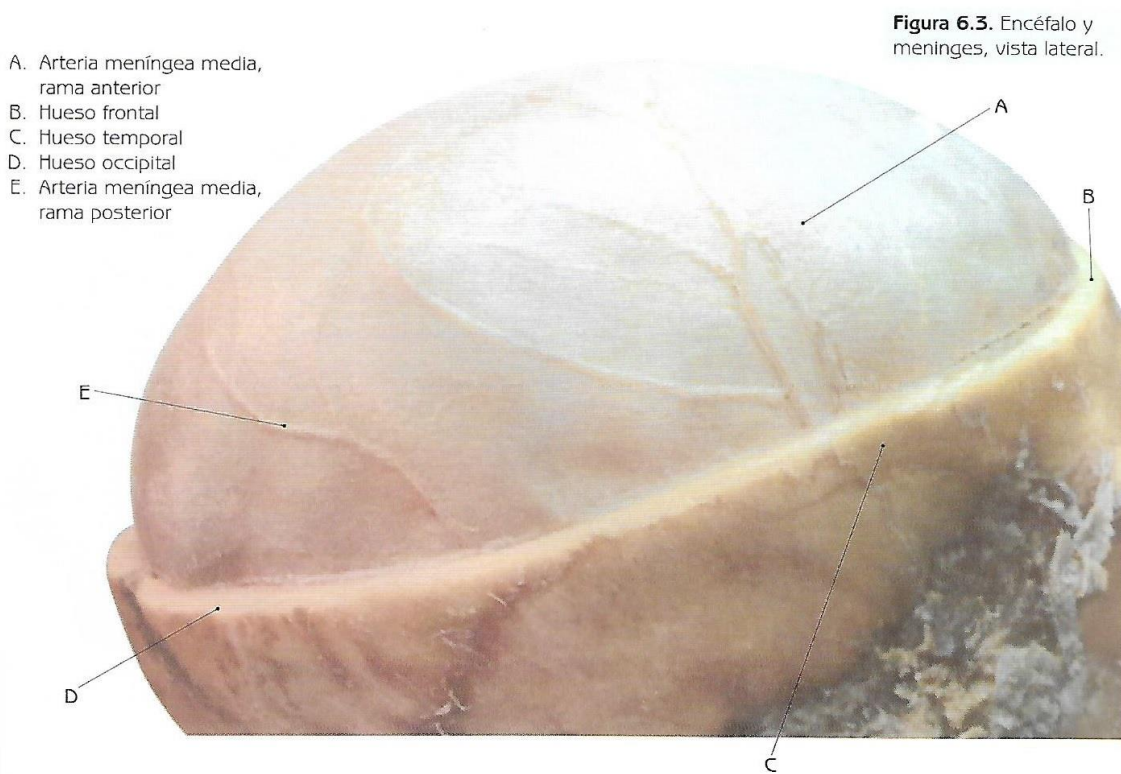


Figura 6.3. Encéfalo y meninges, vista lateral.

- A. Borde convexo de la hoz del cerebro
- B. Hoz del cerebro
- C. Tienda del cerebelo (tentorio)
- D. Crista galli
- E. Hueso frontal

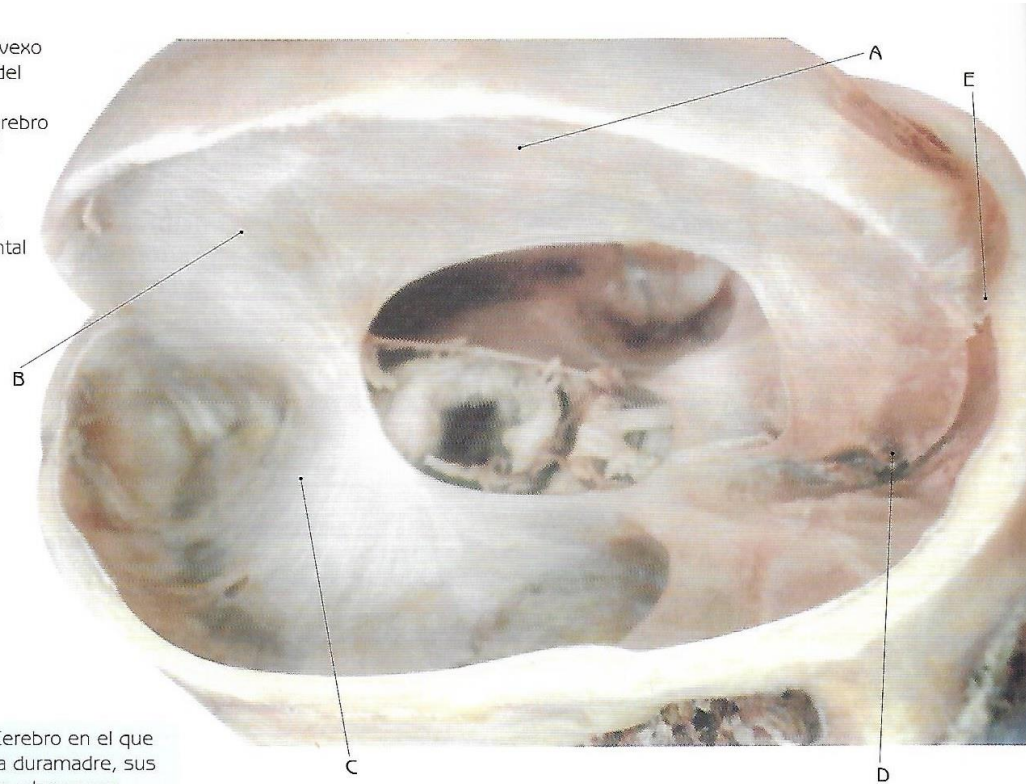
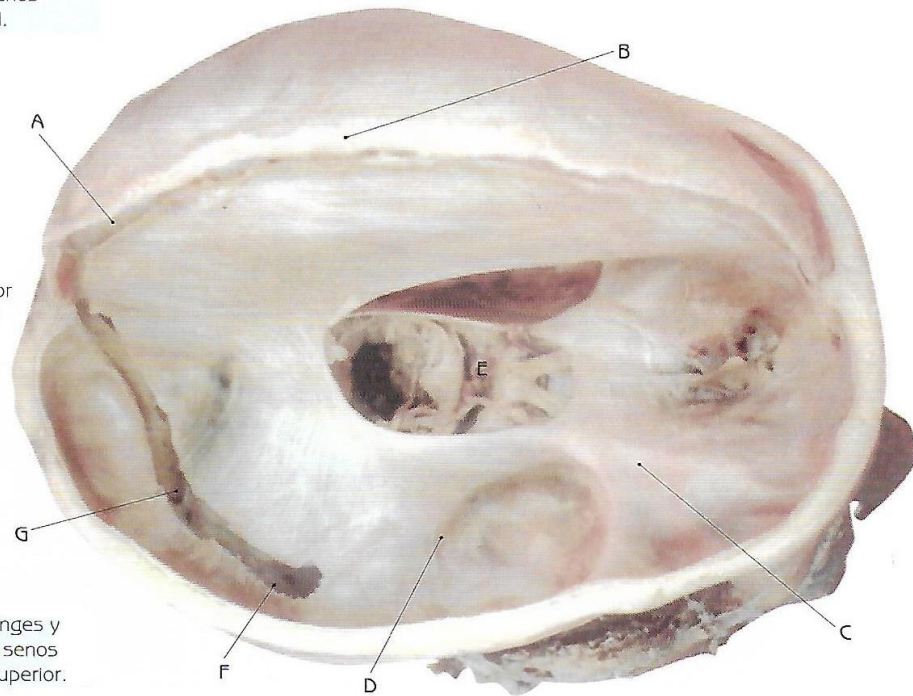
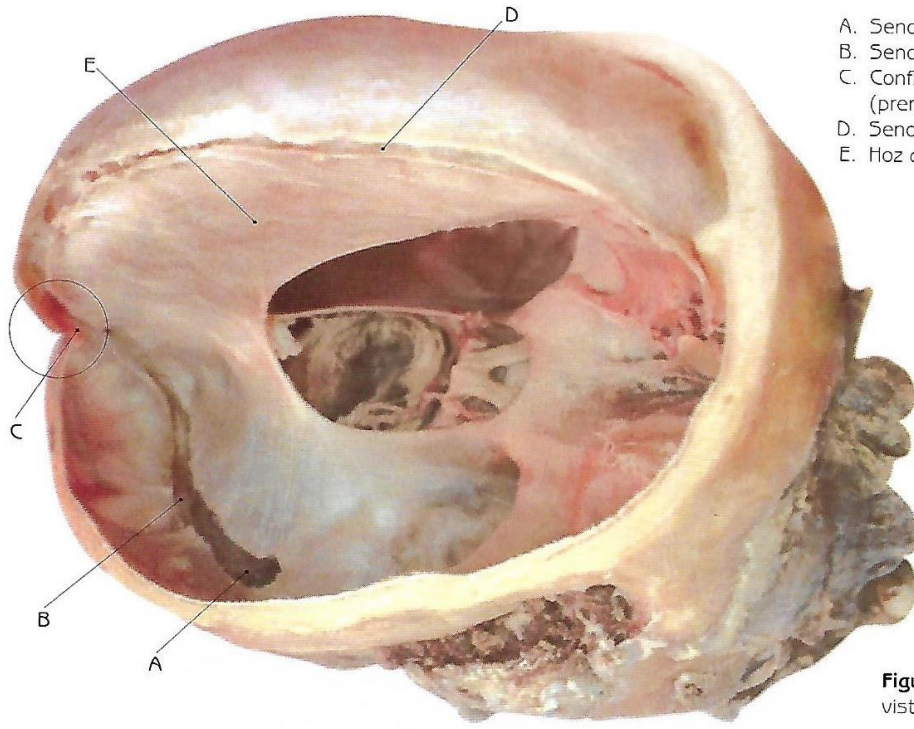


Figura 6.4. Cerebro en el que se muestra la duramadre, sus dependencias y los senos venosos; corte sagital.

- A. Seno sagital superior
- B. Granulaciones aracnoideas
- C. Piso craneal anterior
- D. Piso craneal medio
- E. Quiasma óptico
- F. Seno sigmoideo
- G. Seno lateral o transverso

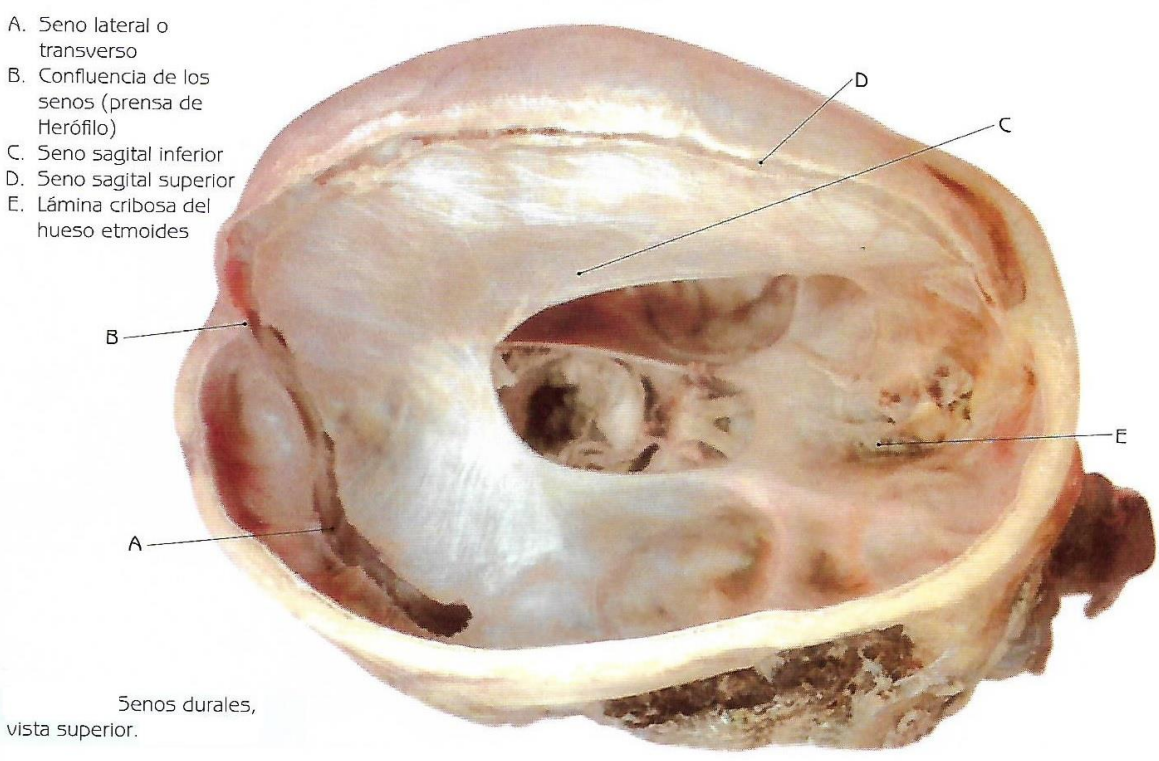


Meninges y disección de los senos venosos; vista superior.



- A. Seno sigmoideo
- B. Seno lateral o transverso
- C. Confluencia de los senos (prensa de Herófilo)
- D. Seno sagital superior
- E. Hoz del cerebro

Figura 6.6. Senos venosos, vista posterosuperior.



- A. Seno lateral o transverso
- B. Confluencia de los senos (prensa de Herófilo)
- C. Seno sagital inferior
- D. Seno sagital superior
- E. Lámina cribrosa del hueso etmoides

Senos dures, vista superior.

- A. Seno sagital superior
- B. Confluencia de los senos
- C. Seno lateral o transverso
- D. Hoz del cerebro
- E. Seno sigmoideo
- F. Lámina cribosa del hueso etmoides
- G. Crista galli

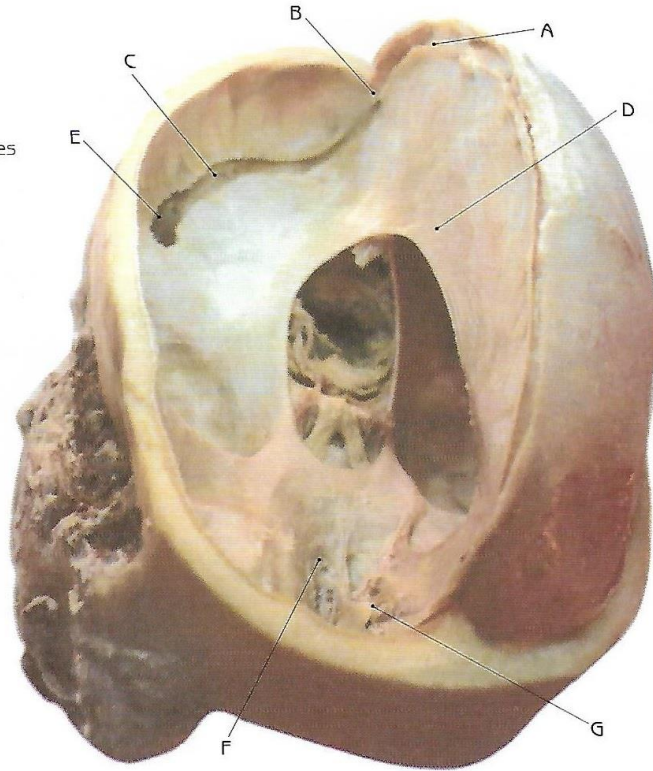
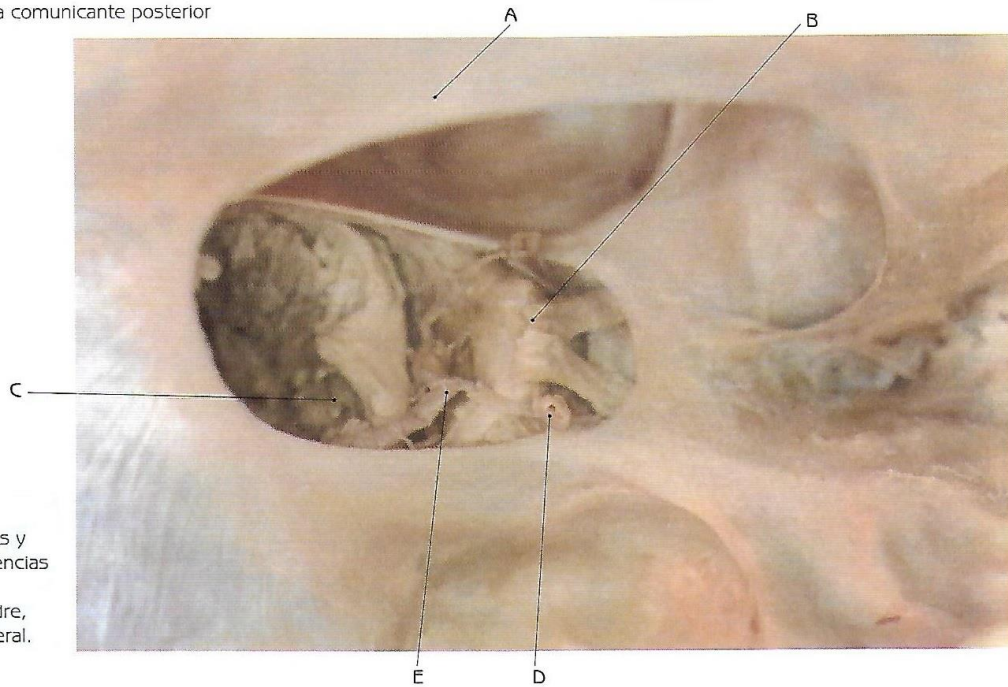


Figura 6.8. Meninges y senos venosos, vista anterosuperior.

- A. Hoz del cerebro
- B. Quiasma óptico
- C. Arteria cerebral posterior
- D. Arteria carótida interna
- E. Arteria comunicante posterior



Meninges y dependencias de la duramadre, vista lateral.